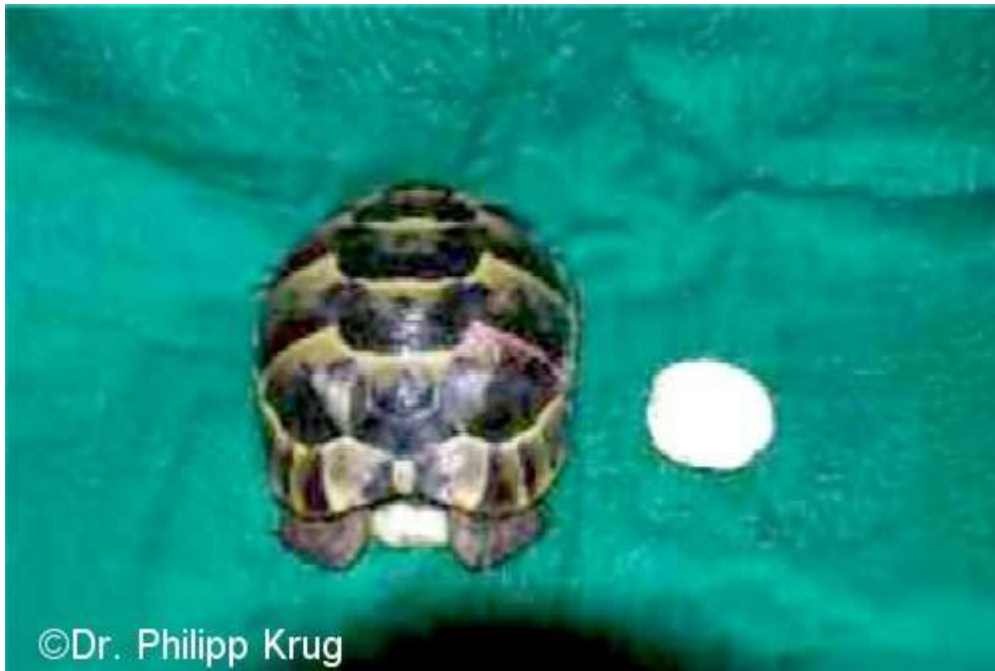



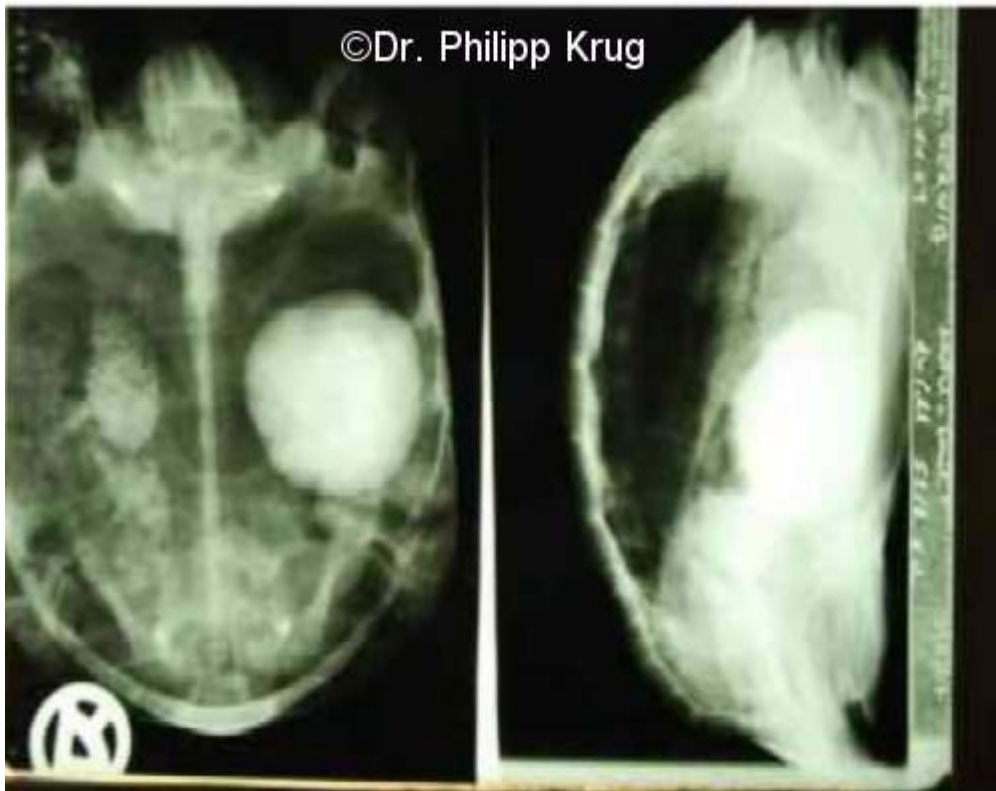## **Die chirurgische Entfernung eines Harnsteines bei einer Testudo Graeca Graeca**

von Dr. Philipp Krug, prakt. Tierarzt, Schmitten

Im November 2007 wird in der Praxis Dr. Krug eine vierjährige männliche Testudo Graeca Graeca mit folgenden Symptomen vorgestellt:

Die Schildkröte frisst seit geraumer Zeit schlecht, wirkt apathisch und hat Schwierigkeiten beim Harn- und Kotabsatz und streckt dabei immer die Hinterbeine durch. Das Tier wird klinisch untersucht und es wird bei dem Abtasten der Bauchhöhle von der Kniefalte her eine Masse im vorderen linken Körperraum festgestellt.

Im weiteren Verlauf wird eine Röntgenaufnahme in zwei Ebenen angefertigt.



In den Röntgenaufnahmen kann man eine runde strahlendichte Masse mittig auf der linken Seite in der Schildkröte erkennen, sowie einen teilweise gasig angeschopten Darm auf der rechten Körperseite.

Eine Blutuntersuchung der Nieren- und Leberwerte, sowie Kalzium und Phosphor ergibt keine Auffälligkeiten.

Die Verschattung auf dem Röntgenbild lässt als Diagnose auf einen großen Harnblasenstein schließen, und aufgrund des bis dahin stabilen Zustandes der Schildkröte und der Größe des Steines wird eine chirurgische Entfernung durchgeführt.

Harnblasensteine bilden sich häufig bei einem zu hohen Eiweißangebot und/oder oxalsäurehaltigem Futter, wie Löwenzahn, Ampfer und Spinat.

Auch sollte die Haltung der Schildkröte nicht zu trocken sein.

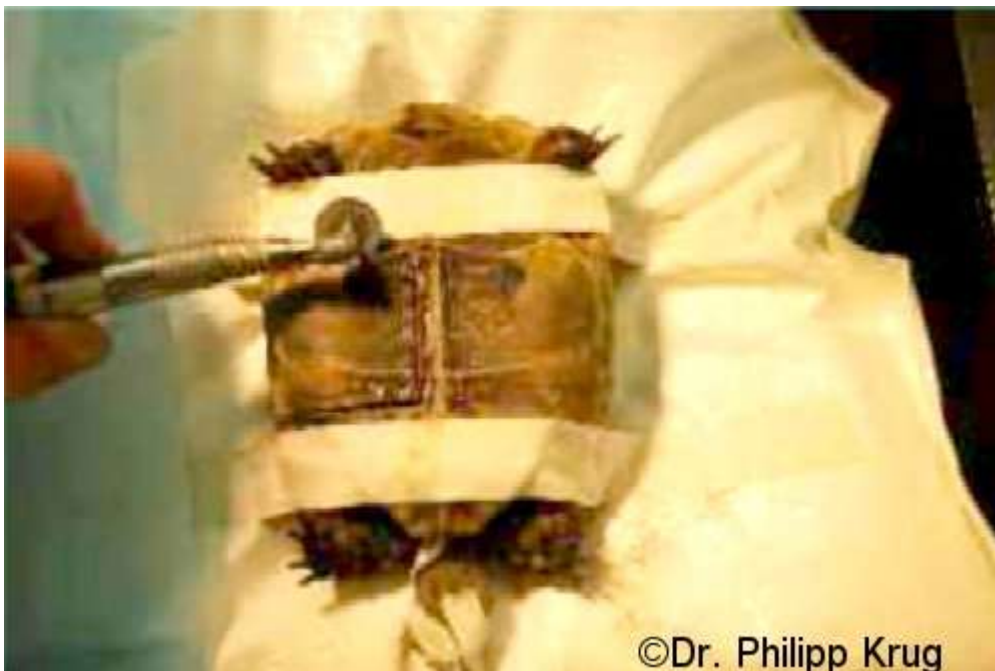Die Steine bestehen häufig aus Natrium- und Kaliumsalzen (Urate) und/oder Oxalsäure.

Häufig werden kleinere Steine natürlich mit dem Harn ausgeschieden, oder man kann sie durch Alkalisierung des Harnes auflösen.

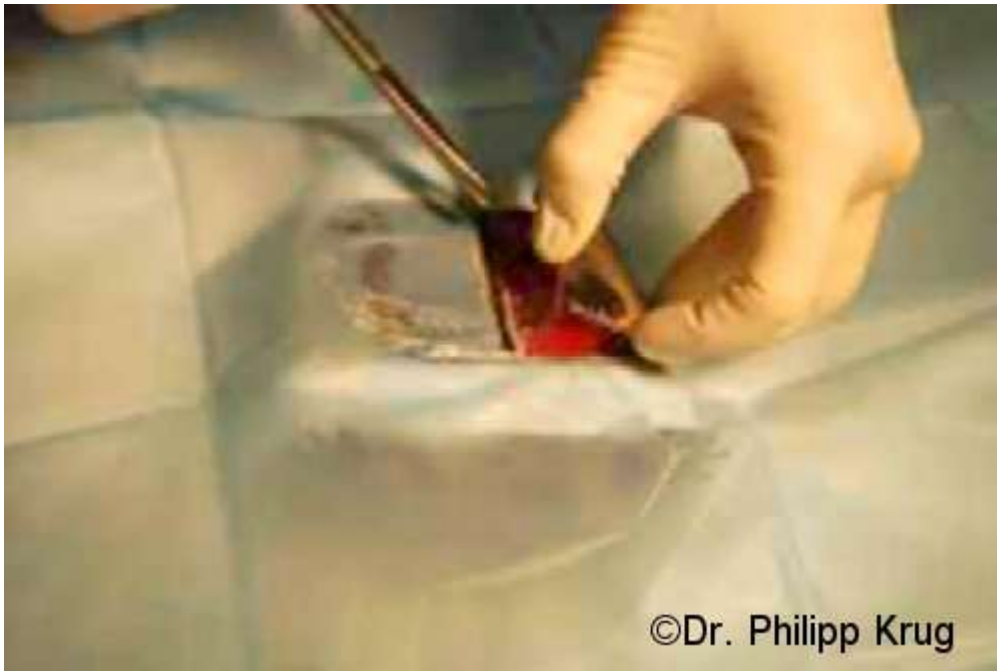Weiterhin lassen sich viele Blasensteine unter Vollnarkose aus der Kloake spülen; bei großen Steinen in der Harnblase ist eher eine Operation erfolgversprechend.



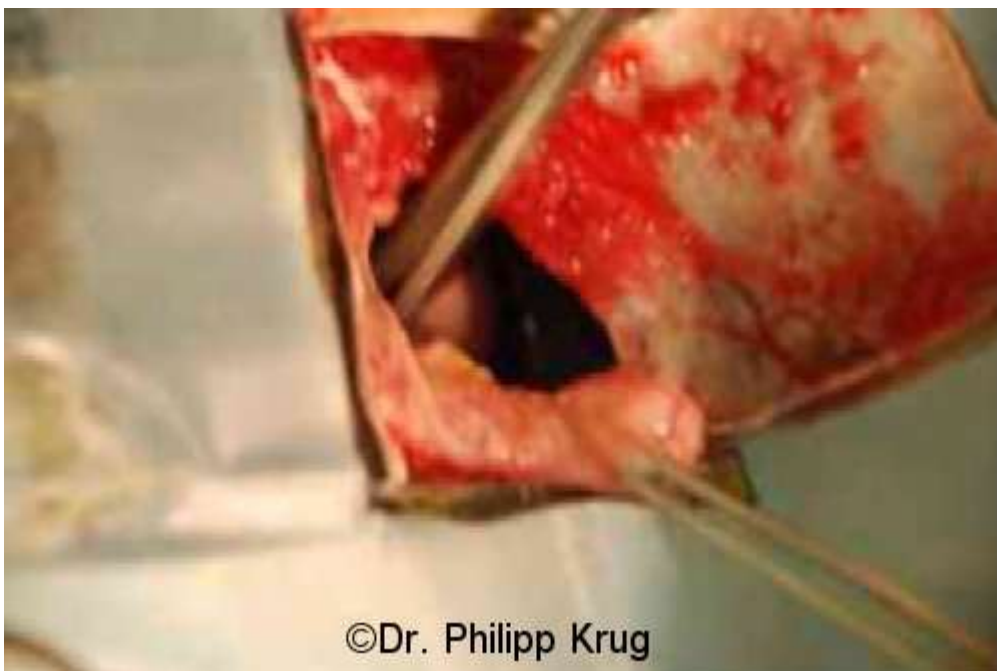Zur Operationsvorbereitung wird der Schildkröte ein Sedativum und ein Schmerzmittel injiziert. Nach Erreichen eines Narkosestadiums wird ein Venenverweilkatheter (Braunüle) als Tubus in die Luftröhre geschoben. Dann wird der Tubus an eine Gasnarkosemaschine angeschlossen.



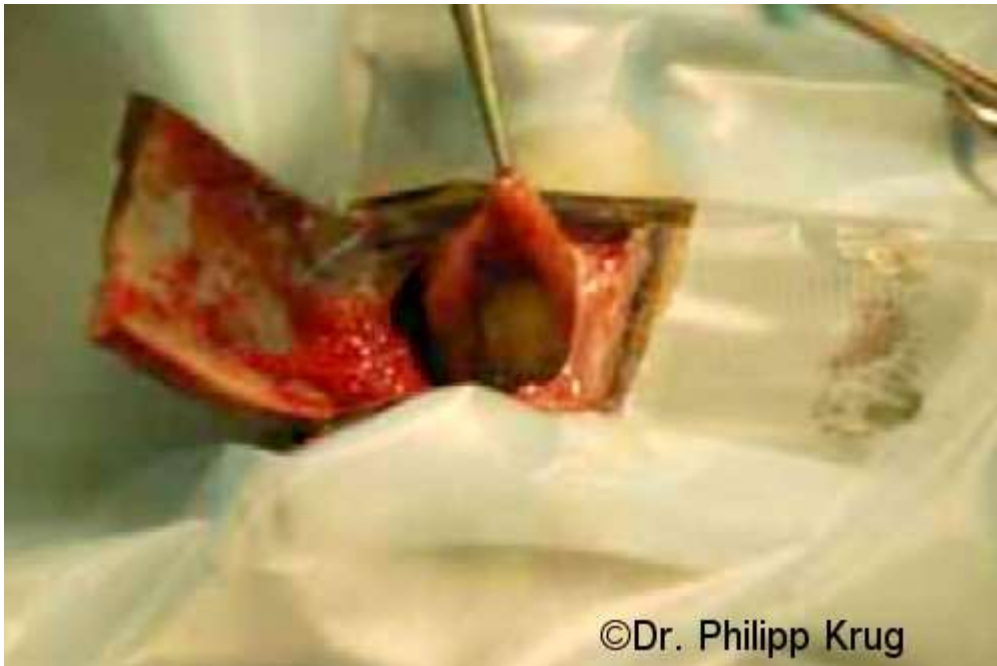Nach Erreichen des chirurgischen Anästhesiestadiums wird das Plastron (Bauchpanzer) gereinigt und desinfiziert. Dann wird die Körperhöhle an der abdominale Schuppe mit einer Diamanttrennscheibe eröffnet.



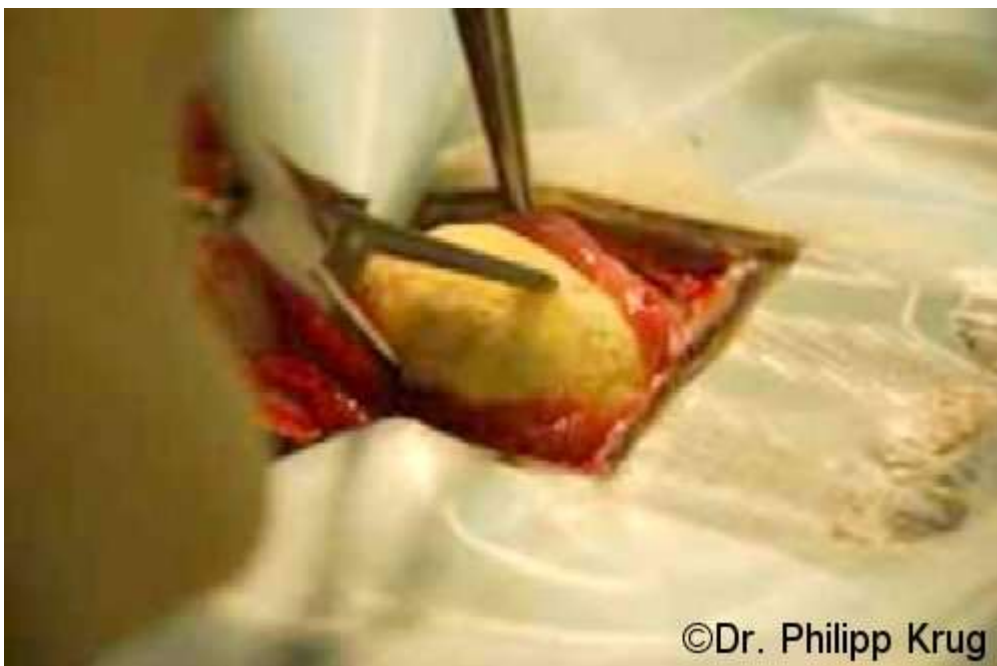Nun werden die an der Plastronschuppe anheftenden Muskeln und Bindegewebe vorsichtig freipräpariert und wenn nötig durchtrennt.



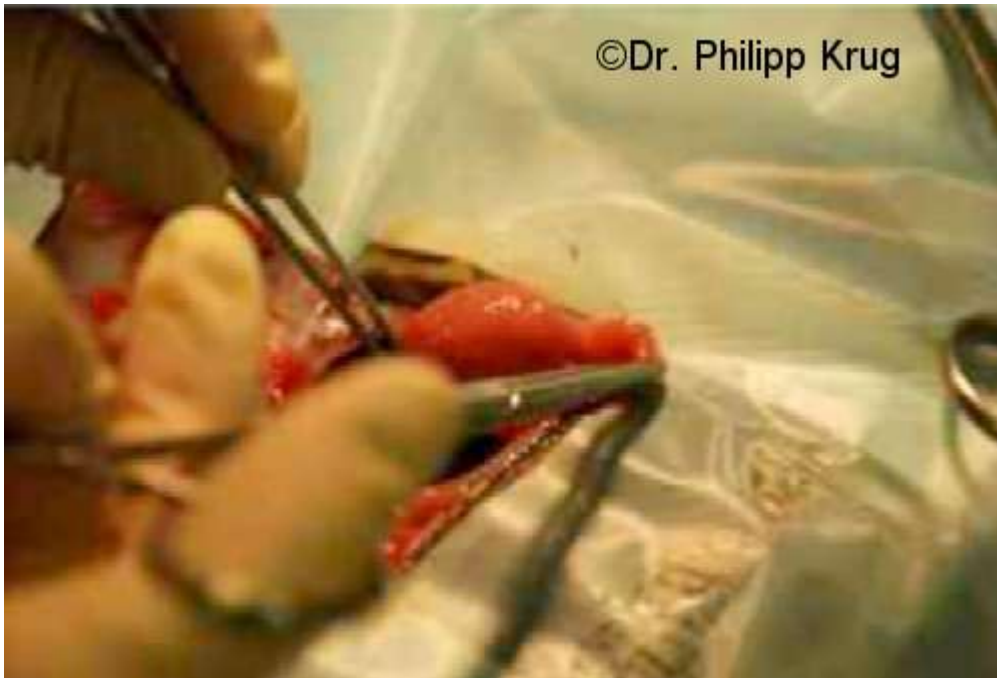In der Tiefe des Bauchraumes kann man die Harnblase erkennen.



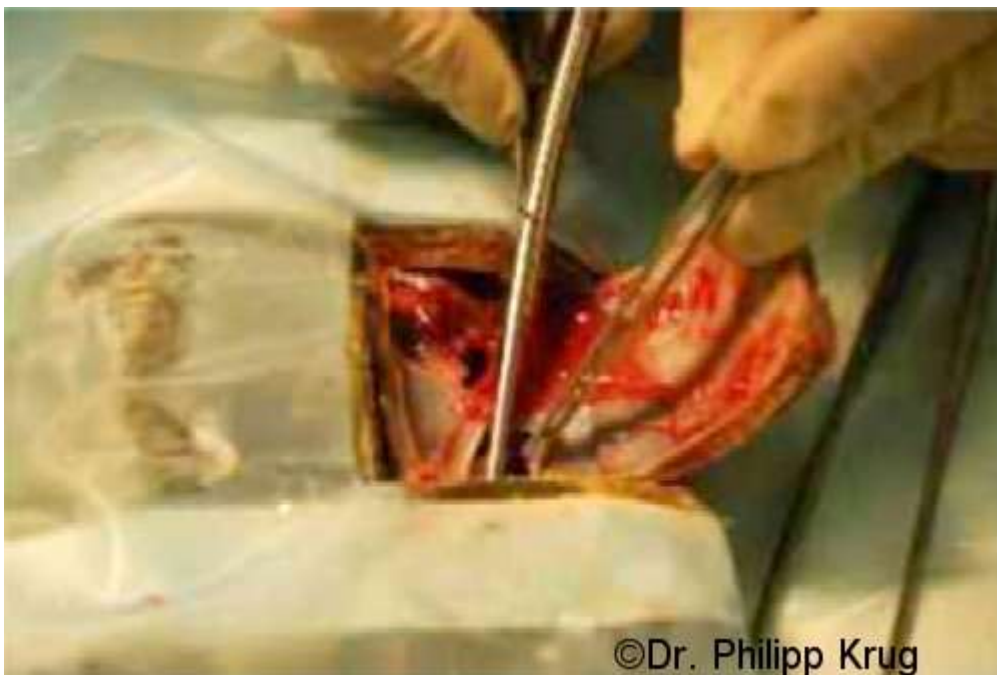Die Harnblase ist eröffnet und der Stein ist sichtbar.



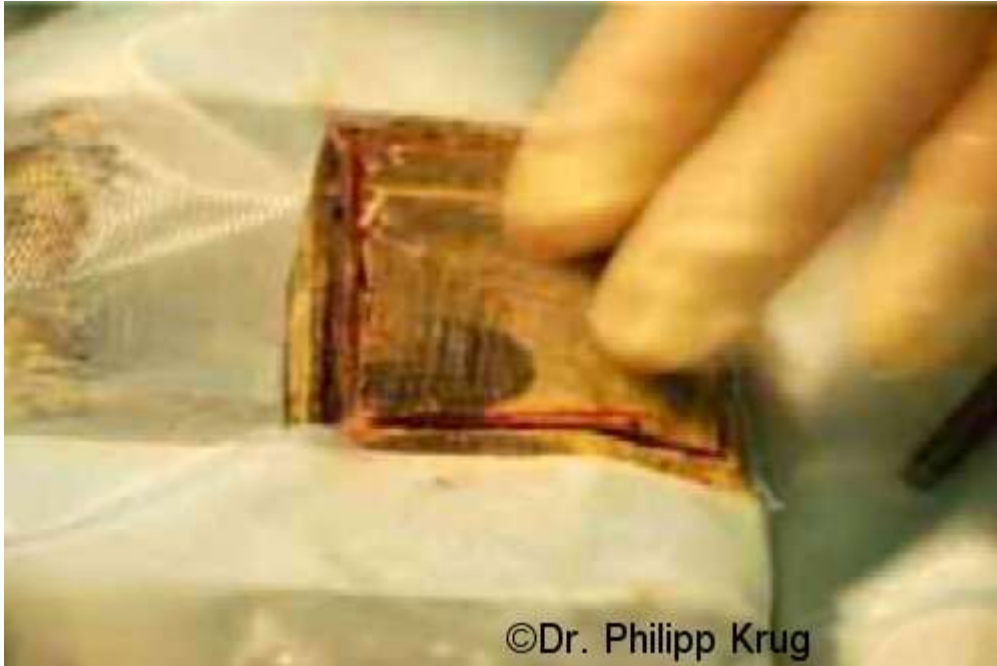
Mit einer Klemme wird der Stein vorsichtig gefasst und aus der Harnblase herausgezogen.



Die Harnblase wird mit einem resorbierbaren Faden in zwei Schichten dicht vernäht.



Nachdem die Körperhöhle mehrfach mit warmer Kochsalzlösung gespült wurde, werden die Muskeln und das Bauchfell wieder mit einem resorbierbaren Faden vernäht.



Die abdominale Plastronschuppe wird wieder eingesetzt.



Mit Kohlenstofffasermatten und Epoxidkleber wird die Plastronwunde wieder dicht verschlossen, und die Schildkröte 1-2 Stunden auf der Seite liegend gelagert, um eine ausreichende Trocknung zu gewährleisten. Nach Ende der Anästhesie wird der Tubus gezogen.



Dieses Bild zeigt das Größenverhältnis der Schildkröte zum Harnblasenstein. Der Stein wiegt 42 Gramm und hat einen Umfang von 12,5 cm.

Durch die artgerechte Haltung von Schildkröten und einer angepassten Fütterung mit viel Rohfaser und wenig Eiweiß lassen sich in der Regel solche kostenintensiven Operationen vermeiden, und dem betroffenen Tier wird viel Leid erspart.

Ich bedanke mich beim Team des Schildkröten-Stammtisch-Rhein-Main für dieses Forum und hoffe, hiermit einen Beitrag zur Sensibilisierung des wichtigen Themas zur Haltung von Landschildkröten beigetragen zu haben.

#### **Literatur**

„Die Schildkröte in der tierärztlichen Praxis“ Dr. U. Eggenschwiller, Schöneck Verlag 2000  
„Kompendium der Reptilienkrankheiten“ Dt. Üb. S. Blahak, P. Krug, Schlütersche